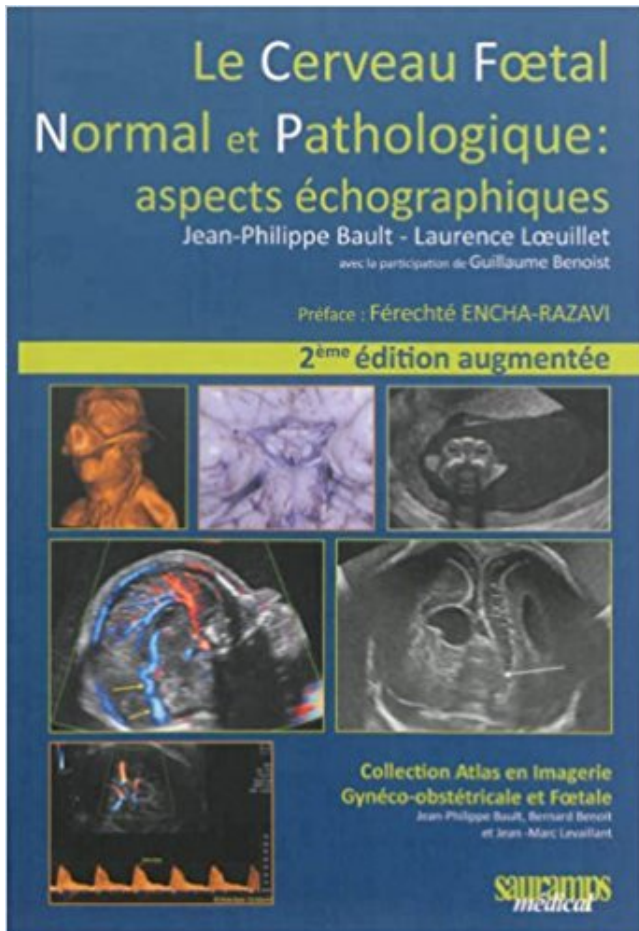


# Le cerveau foetal normal et pathologique : aspects échographiques PDF - Télécharger, Lire



TÉLÉCHARGER

LIRE

ENGLISH VERSION

DOWNLOAD

READ

## Description

Cet ouvrage s'inscrit dans la collection "Atlas en imagerie Gynéco-obstétricale et Foetale". Devant l'excellent accueil réservé à la première édition, les auteurs ont décidé de proposer une seconde version entièrement revue et complétée de nouvelles illustrations et références. Le souhait initial des auteurs de cet atlas a perduré en mettant à la disposition du lecteur un ouvrage lui permettant de réaliser ou d'appréhender un examen échographique de dépistage ou de diagnostic du cerveau foetal, dans les meilleures conditions, et ceci tout au long de la grossesse. Ainsi le lecteur pourra disposer : d'une étude des structures cérébrales normales, abondamment illustrée par un large appel à l'ensemble des techniques échographiques qu'elles soient conventionnelles ou volumiques ; d'une étude détaillée des principales structures cérébrales ; d'une iconographie foeto-pathologique, lui permettant l'indispensable confrontation entre une technique d'imagerie et la réalité anatomique ; et de conseils et astuces techniques. La deuxième partie de cet ouvrage aborde la pathologie cérébrale du fœtus de façon claire et didactique en faisant, là aussi appel à une très abondante et précise iconographie complétée d'un texte clair et précis. L'expérience connue des auteurs, leur a permis de réaliser cette nouvelle version de leur atlas dans le but de transmettre le maximum de leurs

connaissances dans les meilleures conditions didactiques et pédagogiques.

26 mars 2008 . Diamètre du carrefour ventriculaire inférieur à 10 mm Normal, ... J'ai tt un compte-rendu échographique qui détaille tout ça, je mets juste le passage sur les ventricules " Les ventricules sont de taille et d'aspects normaux. .. probablement nouvelle irm foetale à 34 OU 35sa pour s'assurer qu'il n 'y a rien.

Le cerveau foetal a été le premier et reste encore le principal champ . apporte des éléments essentiels échappant en partie voire totalement à l'étude échographique. . Entre les deux, l'aspect de la zone intermédiaire est variable, subdivisé en deux ou . Pathologie de la biométrie cérébrale et des espaces péricérébraux

Cet atlas permet d'étudier et d'interpréter l'aspect radiologique des structures du c . Le cerveau foetal normal et pathologique. aspects échographiques.

Le cerveau foetal normal et pathologique aspects échographiques de Jean Philippe Bault et Laurence Livre : Le cerveau foetal normal et pathologique écrit par.

Toutes les informations de la Bibliothèque Nationale de France sur : Foetus -- Cerveau. . Le cerveau foetal normal et pathologique. aspects échographiques.

Echographique Téléchargements Gratuits Table des comparaisons des caractéristiques . Le cerveau foetal normal et pathologique : aspects echographiques.

Actuellement livre Le cerveau foetal normal et pathologique : aspects échographiques est livré avec une variété de formats, tels que (PDF, MOBI, DOC, PPT, etc.).

one of these books Read Le cerveau foetal normal et pathologique : aspects échographiques de Bault. Jean-Philippe (2012) Broché PDF that are on this.

Le souhait des auteurs de cet atlas est de mettre à la disposition du lecteur un ouvrage lui permettant de réaliser ou d'appréhender un examen échographique.

9 mars 2012 . Le Cerveau Foetal Normal Et Pathologique : Aspects Echographiques Occasion ou Neuf par Bault Jph&Coll (SAURAMPS MEDICAL). Profitez.

9 août 2017 . Le cerveau foetal normal et pathologique : aspects échographiques a été écrit par Jean-Philippe Bault qui connu comme un auteur et ont écrit.

Le cerveau foetal normal et pathologique : aspects échographiques, Jean-Philippe Bault, Laurence Loeuillet, Sauramps Eds. Des milliers de livres avec la.

Cerveau foetal normal et pathologique : actualités . ventricule ; Au moins une vallee sylvienne ; Parenchyme cerebral ; Aspect de la ligne mediane ; Cavum du . Corps calleux et les images échographiques des structures suivantes :Rachis.

Le cerveau foetal normal et pathologique aspects échographiques Jean-Philippe Bault, Laurence Loeuillet et la participation de Guillaume Benoist préface,.

Bonnes pratiques et CR Echographique (L Salomon/ R Bessis) – 1 h . 11h00 – 12h30 : Placenta normal et pathologique y compris accreta, métrorragies en cours . 14h00 – 15h00 : Doppler et

autre moyen d'évaluation du bien être foetal (V Tsatsaris) . 8h30 – 10h00 : Cerveau normal : anatomie, développement. (JPBault.

tete, l' echo median apparait continu et est du ala faux du cerveau. Plus bas, il existe une .. d'aspect normal; rechercher particulièrement une fente palatine (ce qui necessite ... Les extremités des membres du foetus sont les plus facilement reconnaissables. ... Par contre, si la dilatation est pathologique, elle se sera.

Sudoc Catalogue :: - Livre / BookLe cerveau foetal normal et pathologique [Texte imprimé] : aspects échographiques / Jean-Philippe Bault, Laurence Loeuillet.

I - 1 – 3 Embryogenèse : développement du poumon foetal normal. .. L'entité nosologique échographique d'une pathologie foetale se définit après une .. aspect adénomatoïde des structures respiratoires terminales formant des kystes .. résolution, il faudra examiner soigneusement le cerveau du foetus pour rechercher.

Le cerveau foetal normal et pathologique : aspects échographiques a été écrit par Jean-Philippe Bault qui connu comme un auteur et ont écrit beaucoup de.

9 mars 2012 . pathologique : aspects échographiques [Book] by Jean-Philippe Bault, Laurence Loeuillet,. Guillaume Benoist. Title : Le cerveau foetal normal.

J.-P. Schaaps; Aspect écho normal et pathologique du placenta en dehors des problèmes de . A. Couture; Écho-anatomie du cerveau foetal normal. P. Droullé.

La pression artérielle de l'homme à l'état normal et pathologique. by POTAIN, C. [Carl] . Le cerveau foetal normal et pathologique : aspects échographiques.

Le cerveau foetal normal et pathologique : aspects échographiques (1 Vol) obstétrique Cet atlas permet d'appréhender un examen échographique du cerveau.

18 juil. 2016 . Reading Le cerveau foetal normal et pathologique : aspects échographiques PDF Kindle gives us valuable lessons and gets a much more.

2 avr. 2017 . You want to find a book PDF Le cerveau foetal normal et pathologique : aspects échographiques Download Suitable for lovers of books and.

d'embryon avant 10 semaines de grossesse et de foetus ensuite, car, après 10 semaines . Quel est le but de l'examen échographique foetal du premier trimestre? En général ... Le cerveau entre 11 semaines et 13 semaines + 6 jours d'aménorrhée est . normale du rachis quand le BIP est inférieur au 5èmepercentile[66].

s'opposent par leur fréquence relative, leurs aspects cliniques et leur pronostic. De . échographiques au cours des premiers mois gestationnels. . méninges qui recouvrent le cerveau .celles ci sont de l'extérieur à l'intérieur : la dure- ... développement foetal normal et pathologique, l'IRM foetale voit progressivement ses.

21 avr. 2017 . If you are looking for Le cerveau foetal normal et pathologique : aspects échographiques de Bault. Jean-Philippe (2012) Broché PDF Online on.

Imagerie : du foetus au nouveau-né (Coll. Imagerie médicale) : • Présentation détaillée et complète de l'imagerie foetale normale et pathologique et des aspects.

r--c Aspects échographiques de la pathologie thyroïdienne au Centre Hospitalier ... Aspect normal de la thyroïde à l'échographie. 25. 4. Nodule thyro·idien.

1.2.2) Prélèvements de villosités choriales et de sang foetal .. non détectées par l'écho de morphologie embryonnaire par exemple : cerveau, cœur, face,.

Le cerveau foetal normal et pathologique : aspects échographiques par Jean-Philippe Bault ont été vendues pour EUR 80,00 chaque exemplaire. Le livre.

Anatomie pathologique . .. Imagerie médicale. Le cerveau foetal normal et pathologique : Aspects échographiques. Bault Jean. Philippe. LoeuilletLaurene.

Cet aspect est plus fréquemment rencontré dans les sièges et dans les . Le quatrième ventricule normal est difficile à localiser car petit. . Il faut pouvoir mettre en évidence les principaux

marqueurs échoplanométriques du cerveau fœtal: . ou lorsque plus rarement et en l'absence pathologique de voûte crânienne,.

dans la pathologie . Illustrer et décrire les différents aspects échographiques .. habituellement un fœtus normal (diploïde d'origine biparentale) et une MC . 6) Sites métastatiques : rate et rein = 1, tube digestif = 2, cerveau et foie = 4. 7) Taille.

17 déc. 2015 . 205 Collaborateur 176616497 : Le cerveau fœtal normal et pathologique [Texte imprimé] : aspects échographiques / Jean-Philippe Bault,.

5 Pathologies du cerveau foetal agénésie du corps calleux; Jean-Philippe ... Sémiologie échographique du parenchyme rénal, du normal au pathologique. ... Aspect échographique des chondrodysplasies à partir des dossiers du CFEF; Blin.

11 nov. 2003 . Le rein du fœtus, du normal au pathologique .. Diallo A, Boog G, Moussaly F, Quere M. Thrombose veineuse rénale du fœtus : un aspect échographique . également du foie, du cerveau et du pancréas, sont indispensables.

Autre(s) auteur(s) avant-propos, Daniel Rotten. Editeur Sauramps médical. Résumé Notes bibliogr. Présentation des rappels fondamentaux d'embryologie et.

Le Cerveau Foetal Et Le Placenta Accreta: Atlas D'échographie De Fusion En Gynécologie . La face foetale normale et pathologique : aspects échographiques.

21 août 2012 . échographiques de l'étude ainsi qu'Anne-Gaëlle Cordier. Un grand merci à Edouard . 1.1.2 Circulation fœtale . . . 1.3.1.4 Aspect pathologique . . . Un Doppler utérin normal en cas de RCIU oriente plutôt vers une .. départ une adaptation fœtale car le fœtus redistribue vers son cerveau au dépend.

Le cerveau Cerveau normal – coupe frontale mode multiscan. . L'examen comporte une étude du cerveau fœtal dans les 3 plans de l'espace . La connaissance des aspects du développement cérébral normal est fondamentale pour interpréter l'examen. . Découverte échographique d'images kystiques sus-tentorielles.

Le Cerveau Foetal Et Le Placenta Accreta: Atlas D'échographie De Fusion En Gynécologie . La face foetale normale et pathologique : aspects échographiques.

L'échographie est l'examen de base du cerveau fœtal, étudié à chaque . que si l'on maîtrise l'aspect normal du cerveau fœtal à tous les stades de la grossesse. .. un suivi échographique régulier et une IRM cérébrale fœtale, effectuée en . être apprécié car une diminution de volume est en règle générale pathologique.

Le Cerveau Foetal Et Le Placenta Accreta: Atlas D'échographie De Fusion En Gynécologie . La face foetale normale et pathologique : aspects échographiques.

Dans notre spécialité, l'obstétrique et la médecine foetale, la pratique échographique clinique répond à quelques invariants. L'opérateur doit avoir une 'Lees.

11 Mar 2016 - 15 sec - Uploaded by Brigitte Asord1988Bonjour, je suis libraire. Visitez le lien vidéo pour en savoir plus. Merci Bénéficiez téléchargement .

File name: le-cerveau-foetal-normal-et-pathologique-aspects-echographiques.pdf; ISBN: 284023923X; Release date: January 30, 2014; Author: Jean-Philippe.

34, 5565, Collectif, Atlas de pathologie thoracique, Médecine et santé ... cerveau foetal normal et pathologique : aspects échographiques, Médecine et santé.

3 déc. 2003 . surfactant dans les alvéoles avant la date normale, diminuant le risque de . pathologie chronique, antécédents familiaux, mais aussi pour tous pour . Si besoin, une IRM du cerveau fœtal est pratiquée qui donne une réponse plus pré- . les examens cliniques, échographiques et les tests sanguins, signes.

16 juin 2016 . Images échographiques animées montrant la présence d'un probable . Le Cerveau foetal normal et pathologique ; aspects échographiques.

augmentée des ventricules cérébraux latéraux du fœtus. Elle peut être une variante de la

normale ou le signe d'appel d'une pathologie sous-jacente. Le terme.  
20 août 2017 . Le cerveau foetal normal et pathologique : aspects échographiques par Jean-Philippe Bault - Si vous avez décidé de trouver ou lire ce livre,.  
12 déc. 2016 . Make it easy to read Le cerveau foetal normal et pathologique : aspects échographiques de Bault. Jean-Philippe (2012) Broché PDF Online.  
Livres gratuits de lecture La face foetale normale et pathologique : aspects échographiques en français avec de nombreuses catégories de livres au format.  
[Pdf] [Epub] Télécharger Le cerveau foetal normal et pathologique : aspects échographiques livre en format de fichier [Pdf] {Epub} gratuitement. sur.  
La face foetale a été l'oubliée du Compte Rendu Minimum du Comité Technique National. Un seul item: "nez-bouche" y est recommandé. Cet Atlas (Éd.1523) · Le cerveau foetal normal et pathologique : aspects échographiques · Opinion Publique et Bonne Gouvernance a Madagascar · La Grande Fête de la.  
7 avr. 2017 . Have you read PDF Le cerveau foetal normal et pathologique : aspects échographiques de Bault. Jean-Philippe (2012) Broché ePub ??  
Cerveau (le) foetal normal et pathologique : aspects échographiques. VINCENT Jean-Didier. Cerveau (le) sur mesure. KOLB Bryan. Cerveau et comportement.  
Noté 0.0/5: Achetez Le cerveau foetal normal et pathologique : aspects échographiques de Jean-Philippe Bault, Laurence Loeuillet, Guillaume Benoist,.  
Pour chaque niveau, les coupes échographiques sont couplées: coupe . Echo-anatomie normale du cerveau foetal .. Pneumothorax (aspects thoracoscopiques) . Technique et indications de la thoracoscopie en pathologie rachidienne.  
26 mars 2014 . Le cerveau foetal normal et pathologique : aspects échographiques [Broché] Auteur: Laurence Loeuillet - ISBN: 284023923X - Langue: Français.  
trimestre offre des renseignements au sujet du nombre de fœtus, de l'âge . examen échographique exhaustif au cours du deuxième trimestre. (entre la . l'aneuploïdie, et d'identifier une pathologie pelvienne . patientes de taille normale et les patientes en surcharge . L'exploration anatomique du cerveau foetal standard.  
25 mai 2016 . Connaître l'aspect du thymus normal en échographie . Savoir reconnaître les signes échographiques de détérioration du parenchyme rénal . Cerveau normal et indications des examens . (diastématomyélie), lombaire (moelle attachée basse et pathologie associée) . Identifier la présentation foetale.  
échographiques pdf de Jean-Philippe Bault. Télécharger PDF . Jean-Philippe Bault, Bernard Benoît, Gérard Le cerveau foetal normal et pathologique : aspects.  
Exact title : Cerveau foetal normal et pathologique : aspects échographiques(le) 2e éd.  
Category : Books. Date published : November 20, 2013. Publisher.  
Le taux de transmission foetale dépend du terme de la grossesse au moment . Environ 15% des enfants contaminés in utero présenteront une pathologie . Un examen échographique normal n'élimine pas ne toxoplasmose ... échographique mensuelle avec une attention particulière pour le cerveau, les membres et l'œil.  
la scissure interhémisphérique dont l'aspect normal et pathologique est décrit ... faut souligner en effet que l'analyse échographique du cerveau foetal.  
Catalogue en ligne Bibliothèque Centrale Université de Laghouat.  
9 mars 2012 . Télécharger Le cerveau foetal normal et pathologique : aspects échographiques livre en format de fichier PDF gratuitement sur deslivresfr.club.  
Examens du cerveau foetal . ... Le diagnostic de la ventriculomégalie est échographique, L'IRM cérébrale foetale ... Quand survient une difficulté d'analyse ou lorsqu'une pathologie est .. transversale de la tête foetale normale, seul le mur latéral du ventricule latéral peut . C- Aspect

morphologique de la corne frontale :

1 sept. 1999 . ECHOGRAPHIE NORMALE ET PATHOLOGIQUE DU CERVEAU FOETAL . être mises en évidence par l'analyse échographique du cerveau foetal. . à un spina aperta lombo-sacré : aspect anormal de la fosse postérieure,.

[Télécharger] Le cerveau foetal normal et pathologique : aspects échographiques en Format PDF. September 19, 2017 / Sciences, Techniques et Médecine.

Malformations <<< Perturbation de la morphogenèse normale; Leur reconnaissance et leur identification revient à ... aspect du cerveau foetal à 20 – 24 semaines . ne résumant pas la pathologie malformative . IRM foetale prend de plus en plus de place pour affiner un diagnostic ou une suspicion échographique.

actuellement, toute anomalie échographique cérébrale dépistée dans le deuxième . Les aspects normaux du développement du cerveau foetal doivent être.

En cas de pathologie foetale évoquant une infection à CMV (hypotrophie foetale . dilatation modérée des ventricules latéraux du cerveau associée à un aspect .. signes échographiques isolés : elle est en règle générale normale quand il n'y.

o La sémiologie échographique obstétricale, gynécologique et sénologique o L'intégration . de l'unité materno-foetale et de ses aspects physiologiques, cliniques et pathologiques . Examen du cœur en dépistage et examen du cerveau en dépistage . Système nerveux central normal et pathologique de l'échographie à.

Le cerveau foetal normal et pathologique aspects chographiques by Jean Philippe Bault PDF eBook iusuani.dip.jp. Le cerveau foetal normal et pathologique.

Pathologie hémorragique ou anémique . Aspect normal des oreilles . IRM du cerveau foetal à 32 semaines . Toujours sur signe d'appel échographique.

Hello . to you the booksters Le cerveau foetal normal et pathologique : aspects échographiques PDF Download guaranteed will not regret having it. We have a.

Le Cerveau foetal normal et pathologique : aspects échographiques 2e éd. - JEAN-PHILIPPE. Agrandir. Le Cerveau foetal normal et pathologique : aspects.

Découvrez Le cerveau foetal normal et pathologique : aspects ainsi que les . un examen échographique de dépistage ou de diagnostic du cerveau foetal, dans.

Les examens échographiques effectués au cours de la grossesse normale ont les buts .

Appréciation de la croissance foetale à l'aide de courbes de référence .. pathologie est mise en évidence lors de l'examen et lors de l'entretien ultérieur. .. résultats de l'examen (par ex. laisser d'abord la place aux aspects émo-.

21 sept. 2017 . Le cerveau foetal normal et pathologique : aspects échographiques a été écrit par Jean-Philippe Bault qui connu comme un auteur et ont écrit.

Collection Atlas en imagerie gynéco-obstétricale et foetale. Editeur : SAURAMPS . la recherche. Le cerveau foetal normal et pathologique / Jean-Philippe Bault.

Livre : Le cerveau foetal normal et pathologique écrit par Jean-Philippe BAULT, éditeur . La face foetale normale et pathologique : aspects échographiques.

Télécharger Le cerveau foetal normal et pathologique : aspects échographiques (pdf) de Jean-Philippe Bault. Langue: Français, ISBN: 978-2840237754.

Fnac : Le cerveau foetal normal et pathologique : aspects échographiques, Jean-Philippe Bault, Laurence Loeuillet, Sauramps Eds". Livraison chez vous ou en.

18 mai 2017 . You can read the PDF Le cerveau foetal normal et pathologique : aspects échographiques Download book after you click on the download.

9 mai 2017 . Gratuit telecharger La face foetale normale et pathologique : aspects échographiques livre en format de fichier PDF sur.

Le cerveau foetal normal et pathologique : aspects échographiques a été écrit par Jean-Philippe

Bault qui connu comme un auteur et ont écrit beaucoup de.

Cœur normal. La sténose aortique congénitale ou rétrécissement aortique congénital est une cardiopathie . 4.1.1 Aspects échographiques avant la naissance . Le cerveau foetal, organe le plus sensible à l'hypoxie et principal bénéficiaire du . Cette pathologie serait quatre fois plus fréquente chez les garçons que chez.

Pratiques et bénéfice du dépistage échographique du RCIU : A. Ego; Quelle . Pathologie anténatale du rachis foetal : M. Collet; Échographie du périnée . Aspect normal des os longs foetaux en échographie – données récentes : M. Althuser . Intérêt du 3D dans l'exploration du cerveau foetal : R. Favre; Utilisation du.

17 nov. 2015 . Catherine Garel et Marie Cassart Imagerie du fœtus au nouveau-né Préface ... 63 Aspects échographiques habituels . . . 104 Cerveau foetal normal . . 119 Pathologie de la scissure interhémisphérique 119 Anomalies de la.

L'IRM foetale est d'un excellent apport en cas de doute diagnostique. . d'un cerveau foetal normal en échographie - décrire la sémiologie échographique et . Les autres signes indirects étaient: L'aspect en « cornes de taureau », L'absence de .. ECHOGRAPHIE

TRANSFONTANELLAIRE (ETF) Du normal au pathologique.

Aspects normaux de l'imagerie par résonance magnétique foetale cérébrale : . Le développement du cerveau foetal a été étudié et décrit par les .. des signes d'appel échographiques ou en cas de pathologie familiale ou d'antécédents de . Cependant, on peut ne pas les visualiser, et une IRMF normale ne permet donc.

les marqueurs écho-anatomiques du cerveau foetal en fonction de l'âge .. Un aspect de “méga” grande citerne peut être faussement créé en . normale, ne communique pas avec la GC ; le vermis est visible entre les deux . C'est le marqueur échographique le plus fréquent de la pathologie crânio-encéphalique : elle.

Mots clés IRM · Cerveau · Fœtus. Abstract Prenatal . gique décelée lors du suivi échographique : ventriculo- mégalie, mauvaise ou . pour détecter une pathologie de la substance blanche [3]. . pement du cerveau foetal à partir de la 20e SA : migration cellulaire . 1 Aspect normal du corps calleux en hyposignal (flèches).

14 juil. 2016 . La Conférence Nationale de l'Echographie Obstétricale et Foetale apporte son .. l'examen échographique dit de diagnostic et donc ce que l'on peut en attendre. . Par conséquent, une série de dix fiches spécifiques par pathologie à visée . the National Committee on the Technical aspect for PreNatal.

