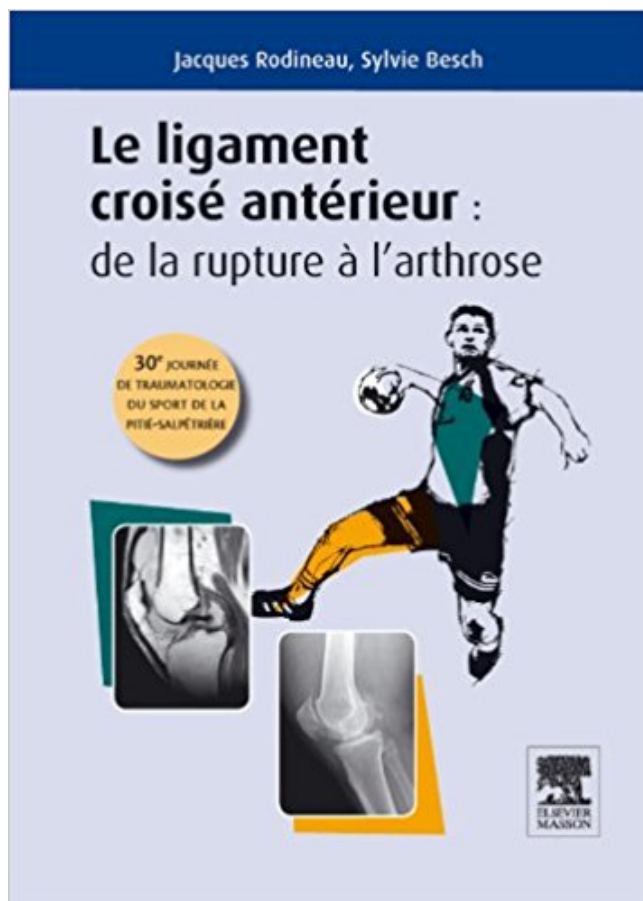


LIGAMENT CROISE ANTERIEUR PDF - Télécharger, Lire



TÉLÉCHARGER

LIRE

ENGLISH VERSION

DOWNLOAD

READ

Description

Sous la direction de Jacques Rodineau et Sylvie Besch 30e journée de traumatologie du sport de la Pitié-Salpêtrière. Les études épidémiologiques révèlent la fréquence de survenue de la rupture du ligament croisé antérieur (LCA) du genou lors de la pratique sportive. Quatorze ans après la 16e journée de traumatologie de la Pitié-Salpêtrière consacrée aux "Lésions isolées récentes du ligament croisé antérieur" une nouvelle mise au point s'impose. Les travaux sur ce sujet n'ont pas cessé de se multiplier permettant d'entériner sur des bases scientifiques un certain nombre de données grâce auxquelles le diagnostic devient plus sûr, l'évolution spontanée mieux appréhendée, les choix thérapeutiques, notamment pour les lésions récentes, plus éclairés. Grâce à davantage de recul, on connaît mieux maintenant le devenir à long terme des ruptures du LCA : quels sont les paramètres susceptibles de l'influencer ? quel mode de vie impose la lésion aux patients ? quelles sont les complications lésionnelles rencontrées ? Comment les gérer ? Autant de questions largement abordées dans cet ouvrage. Seule l'actualisation des connaissances basée sur l'expérience de spécialistes et l'analyse critique de la littérature permettra de mieux gérer les LCA et de réduire son impact socio-économique encore trop élevé. Reflet des exposés présentés lors de la 30e journée de traumatologie du sport de la Pitié-Salpêtrière, cet ouvrage s'adresse aux médecins traumatologues du sport et

urgentistes, aux médecins de médecine physique et de réadaptation, aux rhumatologues et aux chirurgiens orthopédistes.

La déchirure du ligament croisé antérieur est un accident traumatique qui est malheureusement très fréquent. Elle survient au genou. Explications en.

Le ligament croisé antérieur se situe au niveau de l'articulation du genou, qui implique trois os : le fémur qui correspond à l'os de la cuisse ; le tibia qui désigne.

Nous exposons ici le résultat de l'application du traitement de rééducation du LCA tel qu'il est décrit dans le livre Traumatologie du genou de V. Concejero et.

Comment soigner un chien victime de rupture du ligament croisé antérieur (LCA) sans avoir recours à une intervention chirurgicale. Les tissus durs et fibreux qui.

Celle du ligament croisé antéro-externe (aussi appelé "croisé-antérieur") est plus fréquente dans les sports avec pivots (handball, judo, rugby, ski, football...).

Le ligament croisé antérieur se situe au centre du genou. Avec le ligament croisé postérieur, il constitue ce que l'on appelle le pivot central. Son rôle est.

19 avr. 2017 . La chirurgie du ligament croisé antérieur connaît une importante révolution, avec le développement d'une technique opératoire innovante,.

Qu'est-ce que c'est la rupture du ligament croisé antérieur? Le genou a des ligaments robustes, importants pour la stabilité, en particulier les Croisés qui sont.

6 déc. 2016 . COUPE DU MONDE - Victime d'une rupture isolée du ligament croisé antérieur du genou droit lors du géant de Val d'Isère dimanche, Thomas.

14 nov. 2012 . Les études épidémiologiques révèlent la fréquence de survenue de la rupture du ligament croisé antérieur (LCA) du genou lors de la pratique.

Quel est le rôle du Ligament Croisé Antérieur ? Quelles sont les conséquences de la rupture du ligament croisé antérieur ? Comment se fait-on une entorse du.

Ligament croisé antérieur (LCA). La lésion : le ligament croisé antérieur (LCA) est un ligament stabilisateur du genou important. Il est situé dans la profondeur.

d'un tiroir antérieur, genou à 90° (Figure 36-2.) : il traduit en plus de la rupture du LCA une lésion longitudinale de la corne postérieure du ménisque médial.

SIGNES DIRECTS DE RUPTURE TOTALE DU. LCA. • Perte du parallélisme avec la ligne de Blumensaat. (horizontalisation ou ba ant de cloche au versant.

La reconstruction du LCA est devenue une technique chirurgicale extrêmement répandue la plaçant au troisième rang des indications en chirurgie.

26 janv. 2016 . Le ligament croisé antérieur assure la stabilité en translation antérieure et rotation et contribue à la stabilité du genou. Il assure également une.

12 nov. 2006 . Introduction. Le genou comporte 2 ligaments collatéraux (interne et externe) et

deux ligaments croisés (antérieur et postérieur). Le Ligament.

kystes mucoïdes intra-ligamentaires du ligament croisé antérieur du genou. - évaluer l'intérêt et l'efficacité de l'imagerie interventionnelle dans la prise en.

L'incidence élevée des lésions du ligament croisé antérieur (LCA) [1] est une préoccupation de santé majeure chez les adolescents pratiquant des sports tels.

La plastie du LCA comporte un « retour externe » pour bien contrôler la laxité rotatoire, mieux répartir les contraintes mécaniques et éviter ainsi la rupture future.

Les ligaments croisés antérieur et postérieur sont chargés, avec les ligaments latéraux interne et externe, ainsi que les ménisques, d'assurer la stabilité du.

information sur l'orthopédie, chirurgie sportive, prothèse, hanche, genou, dos, hernie, prothèse discale discale.

La rupture du LCA est la lésion ligamentaire grave la plus fréquente au niveau du genou et les patients qui en souffrent ont souvent recours à la chirurgie pour.

14 Aug 2014 - 4 min - Uploaded by ActionSportPhysioLe ligament croisé antérieur (LCA) du genou relie le fémur et le tibia ensemble. Il joue un rôle .

Les kystes mucoïdes du ligament croisé antérieur (LCA) sont rares. Ils sont souvent asymptomatiques et méconnus. Leur expression clinique est polymorphe et.

Le ligament croisé antérieur (sigle LCA) est un ligament situé à l'intérieur de l'articulation du genou. Sa lésion est fréquente lors d'un traumatisme du genou,.

Dans 50% des cas, la rupture du ligament croisé antérieur survient chez des personnes de 15 à 25 ans, ce qui peut s'avérer dramatique pour leur carrière.

"RÉSULTATS LAXIMÉTRIQUES ET ISOCINÉTIQUES APRÈS RECONSTRUCTION DU LIGAMENT CROISÉ ANTÉRIEUR UTILISANT LE TRACTUS ILIO-TIBIAL.

18 févr. 2014 . Vous avez été victime d'une entorse du genou. Le verdict tombe : rupture du ligament croisé antérieur. Classiquement, chez le sportif, une.

16 août 2017 . Comment ça arrive une entorse du LCA? Qui n'a pas entendu parler d'un proche qui s'est blessé au genou lors d'une activité sportive ou d'une.

6 oct. 2017 . Si vous avez bénéficié d'une opération du ligament croisé antérieur du genou, ce site a pour but de vous guider dans les différentes étapes de.

Traductions en contexte de "LIGAMENT CROISE ANTERIEUR" en français-anglais avec Reverso Context : PROTHESE TOTALE DE GENOU SACRIFIANT LE.

Chirurgie Orthopédique - Pathologies du Genou - La rupture du ligament croisé antérieur - Ligament croisé antérieur - Présentation de la chirurgie orthopédique.

La lésion partielle du LCA ou ligament croisé antérieur est généralement provoquée par une blessure sportive peu violente. Elle provoque l'étirement des fibres.

4 sept. 2015 . Le ligament croisé antérieur (LCA) est un des 4 ligaments du genou. Il existe 2 ligaments latéraux (LLI et LLE) et 2 ligaments centraux appelés.

LE LIGAMENT CROISE ANTERIEUR (LCAE) Sa rupture est une des lésions les plus évoquées par le grand public. Il empêche l'avancée excessive du tibia.

25 juil. 2012 . La reconstruction du ligament croisé antérieur du genou est une intervention chirurgicale conçue pour redonner au genou force et mouvement.

21 oct. 2013 . Avoir une lésion du LCA n'est pas la fin du monde, avec une bonne thérapie et les techniques de réhabilitation, il est toujours possible de.

16 oct. 2012 . Le LCA se situe à l'intérieur de l'articulation du genou (Fig. 1). Il assure le maintien de l'articulation et il s'oppose au déplacement du tibia vers.

20 juil. 2017 . La rupture du ligament croisé antérieur (LCA) est l'une des lésions les plus fréquentes chez les sportifs. Plus d'un tiers des athlètes sont.

Introduction - Le ligament croisé antérieur (sigle LCA) est un ligament situé à l'intérieur de

l'articulation du genou.

Le pivot central est constitué du ligament croisé antérieur (LCA) et du ligament croisé postérieur (LCP), situés au centre du genou, entre l'échancrure inter.

Rupture du ligament croisé antérieur. Reconstruction sous arthroscopie. Docteur François Prigent. D. Le genou naturel est composé de trois parties :

28 sept. 2017 . Comme pressenti, l'ancien Monégasque souffre bien d'une rupture du ligament croisé antérieur droit. Blessé lors du match entre Manchester.

19 Aug 2010 Toutefois, une déchirure, un étirement ou une rupture d'un ligament croisé antérieur peuvent .

Le ligament croisé antérieur s'insère à la partie antéro-interne du tibia et proximale sur la face axiale du condyle latéral à sa partie postérieure. Ce ligament.

31 mars 2017 . Définition La rupture du ligament croisé antérieur (LCA) est une pathologie très fréquente qui touche aussi bien les sportifs « de haut niveau.

Causes. La rupture du ligament croisé est la blessure ligamentaire la plus fréquente de l'articulation du genou. Environ trois quarts des ruptures du ligament.

Anatomie IRM des ligaments croisés du genou. L'aspect des ligaments croisés antérieurs et postérieurs est démontré par des coupes IRM dans différents plans.

10 Feb 2014 Le ligament croisé antérieur peut être réparé par une chirurgie arthroscopique. Cette intervention .

30 juin 2017 . L'entorse du ligament croisé antérieur (LCA) est assez commune dans la communauté sportive. Il semblerait que cette blessure subvienne.

En convalescence à la suite d'une opération au genou pour réparer son ligament croisé antérieur, la Sud-africaine de 5'11" a entendu parler de la destruction.

SUMMARY : Anterior cruciate ligament prosthesis : analysis of a failure. Prosthetic ligaments of the knee have been very popular in the eighties. It took a.

10 mars 2011 . Les aventures d'une opération du Ligament Croisé Antérieur (ligamentoplastie) et ménisque + rééducation (+ galères)

Noté 0.0/5: Achetez LIGAMENT CROISE ANTERIEUR de Sylvie Besch, Jacques Rodineau: ISBN: 9782294729669 sur amazon.fr, des millions de livres livrés.

Introduction. La littérature rapporte de très bons résultats dans les reconstructions du ligament croisé antérieur (LCA) après 50 ans chez des patients.

Le ligament croisé antérieur (LCA) est un stabilisateur essentiel de l'articulation du genou et est fréquemment déchiré. Les patients peuvent être répartis en.

Le ligament croisé antérieur (sigle LCA), ou ligament croisé antéro-externe dans l'ancienne nomenclature, est un ligament situé à l'intérieur de l'articulation du.

Prise en charge thérapeutique des lésions méniscales et des lésions isolées du ligament croisé antérieur du genou chez l'adulte. HAS / Service des bonnes.

Le ligament croisé antérieur se situe au milieu du genou. Sa fonction est d'assurer la stabilité de l'articulation lors de la marche, des activités quotidiennes et.

Contraintes importantes sur le LCA entre 0 et 60°. • Si le point d'application de la R est situé à moins de 10 cm de l'interligne fémoro-tibiale, il n'y a pas de.

28 déc. 2013 . La rupture du LCA fait suite à un traumatisme du genou, le plus souvent lors de la pratique sportive (ski, football, autres sports pivots), avec un.

reconstruction ne peut recréer les mécanorécepteurs du LCA. Mots-clés: Genou – LCA – Proprioception – Greffon – Reprogrammation neuromotrice. Summary.

Vous allez subir une chirurgie du ligament croisé antérieur. Cette vidéo vous donne toutes les recommandations pour votre convalescence. Le ligament croisé.

Situé au centre du genou, le ligament croisé antérieur (qui fait partie du « pivot central », avec

le ligament croisé postérieur) joue un rôle fondamental : il.

Entre ces deux extrêmes, l'entorse grave avec rupture ligamentaire complète du ligament croisé antérieur est particulièrement fréquente puisqu'on évalue le.

A la suite d'une entorse du genou, votre ligament croisé antérieur (LCA) s'est distendu ou rompu, entraînant du jeu au niveau de l'articulation. On parle de laxité.

On fait une chirurgie du ligament croisé antérieur lorsqu'il y a entorse du genou. Plusieurs techniques de reconstruction selon le type de greffe pratiqué : greffon.

Le LCA est un ligament puissant, intra-articulaire, recouvert par la membrane synoviale d'une longueur de 35 +/- 10 mm. Il est composé de 3 faisceaux qui.

19 janv. 2016 . Le ligament croisé antérieur ou LCA, se situe au centre du genou le long du ligament croisé postérieur ou LCP. Ces ligaments sont étroitement.

Cette croix ligamentaire est le stabilisateur principal du genou. C'est le ligament croisé antérieur qui est le plus souvent touché lors des entorses. Le diagnostic.

Révisé le 5/10/2006. Reconstruction du LCA, interventions en physiothérapie. 3.

INTRODUCTION. Situé au centre du genou, le ligament croisé antérieur (LCA).

Vous avez été victime d'une rupture de votre ligament croisé antérieur du genou. On vous a décrit l'intervention chirurgicale et les suites opératoires.

14 juin 2017 . Toute entorse grave du genou peut s'accompagner d'une lésion du ligament croisé antérieur du genou. Fréquente en football et en ski, cette.

En bref, une blessure au LCA est une déchirure au ligament croisé antérieur, qui se trouve .

Les blessures au LCA peuvent varier de blessures mineures à des.

Lésion du croisé antérieur ? Quel rôle joue le Ligament Croisé Antérieur du genou ? Le ligament croisé antérieur (LCA) est un des 4 ligaments de.

LCA ligament croisé antérieur. Ligamentoplastie du LCA. Des ligaments réunissent le fémur et le tibia : les ligaments latéraux et les ligaments croisés.

LA RUPTURE DU LIGAMENT CROISÉ ANTERIEUR ou LCA. Deux ligaments se croisent au centre du genou, et assurent ainsi la stabilité d'avant en arrière et.

Que savoir en 2016, sur la rupture du Ligament Croisé Antérieur (LCA) et sa reconstruction !

La rupture du Ligament Croisé Antérieur ou LCA, préoccupe.

18 déc. 2013 . Il y en a deux dans l'échancrure du fémur, on les appelle les ligaments croisés antérieurs et postérieurs, et deux sur les côtés, les ligaments.

La rupture du ligament latéral interne est très souvent associée à celle du ligament croisé antérieur. La plupart du temps l'entorse isolée du ligament latéral.

ANATOMIE DESCRIPTIVE. Le LCAE est le seul ligament de l'organisme purement intra articulaire. INSERTIONS DU LCAE. Au niveau du tibia, le LCAE s'insère.

9 juil. 2015 . Cet article met en avant la prise en charge du traitement conservateur pour les ruptures du ligament croisé antérieur (LCA) chez des sujets non.

Les ligaments croisés et en sur tout le ligament croisé antérieur assure la plus grande part de la stabilité du genou. En cas d'atteinte des ligaments latéraux,.

La ligamentoplastie du ligament croisé antérieur au fascia lata selon la technique de Mac Intosh modifiée 399 JH. Jaeger, W. Van hille, C. Lutz et J. Villemint.

La rupture du ligament croisé antérieur. Page mise à jour le 22 / 05 / 2017. Pour faire simple, les ligaments servent à stabiliser une articulation. En cas d'entorse.

Délai de reprise du sport régimentaire post ligamentoplastie type TLS du ligament croisé antérieur sur 42 cas passés dans le service de médecine physique et.

à court et moyen terme apparition d'une instabilité (genou qui lâche) lors de la reprise des activités sportives car le ligament croisé antérieur assure la stabilité.

22 mai 2008 . Les entorses du genou correspondent à une atteinte plus ou moins grave de

chaque ligament. On parle d'entorse bénigne lorsque un des.

Rupture du ligament croisé antérieur au hockey? MAXIME. Physiothérapeute du sport. Bien que le genou soit la deuxième partie du corps la plus souvent.

Le ligament croisé antérieur, situé à l'intérieur de l'articulation, relie la partie antérieure du tibia à la partie postérieure du fémur. Il empêche le tibia de partir en.

Many translated example sentences containing "rupture du ligament croisé antérieur" – English-French dictionary and search engine for English translations.

Les kystes mucoïdes du ligament croisé antérieur (LCA) sont rares. Ils sont souvent asymptomatiques et méconnus. Leur expression clinique est polymorphe et.

ligament croisé antérieur : anatomie, rôle, rupture du ligament croisé, entorse du genou, faut-il se faire opérer, dit et les greffes de remplacement,.

Chirurgien pour opération du LCA Ligament Croisé Antérieur Marseille - Se faire opérer suite à une rupture des ligaments croisés Marseille - Opération des.

4 juil. 2017 . Ici, nous nous intéressons principalement à la fonction du ligament croisé antérieur. Il a pour action de retenir le mouvement du tibia vers.

Diagnostic, causes et fréquence de la rupture du ligament croisé antérieur du genou.

Le traitement des ruptures du ligament croisé antérieur a beaucoup évolué ces dernières années: - La suture directe du LCA a été abandonnée. On sait.

III. Entorses bénignes et de moyenne gravité. IV. Rupture du ligament croisé antérieur (LCA)

V. Les ligamentoplasties. VI. Rupture du ligament croisé postérieur.

